Teamwork Media Fuchstal • © Copyright 2007 Teamwork Media Fuchstal • © Copyright 2007 Team

Die Erfüllung eines vielgeäußerten Wunsches: perfekte Ästhetik

Frontzahnästhetik

EINE HERAUSFORDERUNG FÜR DAS TEAM

Von Stephanus Steuer und Claus E. Diemer

Ziel dieses Beitrags soll es sein, einen in der täglichen Praxisroutine gangbaren und praktikablen Weg aufzuzeigen, um mit überschaubaren und möglichst simplen Methoden eine fallspezifisch optimale Frontzahnrekonstruktion zu erreichen. Insbesondere auch in schwierigen Fällen, bei denen z.B. Kombinationen von Veneers mit Kronen auf wurzeltoten Zähnen oder Kronen auf Implantaten notwendig sind. Hierbei muß und wird der Zahntechniker schon in die Planung mit eingebunden und bleibt bis zur Abschlußkontrolle entscheidender Fachmann für die Machbarkeit und Ausführung der Frontästhetik. Es wird zunächst die gesamte Systematik der Behandlung dargestellt, um dann auf die Besonderheiten einzelner Fälle einzugehen.

Key-Words: Frontzahnästhetik, Veneer, Doppelveneer, Metallkeramikkrone

Es geht uns mit diesem Beitrag nicht darum, unbedingt den „Superfall“ zu zeigen, sondern daß mit Spaß und Freude an der Arbeit, gemeinsamer Motivation und gegenseitiger Befruchtung außergewöhnliche Erfolge zu erzielen sind, sofern sich Zahntechniker und Zahnarzt an eine feste und bewährte Systematik halten.

Erstgespräch und Befundaufnahme (ZA)

Jeder neue Patient wird nach festem Standard aufgenommem, befragt und befundet. Es beginnt mit dem Ausfüllen des Anamnesebogens für die allgemeine medizinische Anamnese und dem Hauptanliegen des Patienten. Im folgenden Gespräch wird der Patient zu seinem Hauptproblem/-anliegen befragt und es werden allgemeinzahnärztliche Anamnesepunkte abgefragt.

Die Befundaufnahme beginnt mit dem Zahnstatus, der Vitalitätsprobe, dem Zahnfleisch-/Schleimhautbefund und einem Funktionsscreening. Anschließend erfolgt die Röntgenuntersuchung mit OPG, Bißflügel- und Einzelröntgen von nicht vital reagierenden Zähnen. Abschließend werden Abformungen für Situationsmodelle und ein Fotostatus genommen. Falls keine dringende Schmerzbehandlung erfolgen muß, werden dem Patienten die vorläufigen Befunde mitgeteilt und ein initialer Behandlungsplan erstellt, der zunächst mit den Prophylaxesitzungen und eventuell dringender Behandlungen beginnt. Im Frontästhetikfall erfolgt eine Ästhetik-Analyse [2] und der Patient erhält einen Ästhetikbogen mit nach Hause, anhand dessen er in aller Ruhe seine Frontästhetik bewerten und Wünsche eintragen kann (siehe auch Abb. 1 und 2).

Teamwork Media Fuchstal • © Copyright 2007 Teamwork Media Fuchstal • © Copyright 2007 Team

Abb. 1 Der Ausgangsbefund

Abb. 2 Die Schneidekanten wurden mit Tetric aufgebaut

Abb. 3
Das Wax-up

Befund- und Therapiegespräch (ZA, ZT)

Anhand der auf einem Formblatt zusammengetragenen Befunde und der resultierenden Diagnose haben wir uns im Vorfeld im Team ausgiebig mit dem Behandlungsfall auseinandergesetzt. Hierbei haben wir immer die „3 Säulen der Zahnheilkunde“

- ❑ Zähne-weiß
- ❑ Zahnfleisch-rot
- ❑ Funktion-blau

vor Augen mit der stets festen Untersuchungs- und Therapiesystematik. Es sind die zusätzlich notwendigen Untersuchungen besprochen und Therapievorschläge für den Patienten aufgeführt worden. In einem gesonderten Termin werden alle diese Befunde und Therapievorschläge mit dem Patienten besprochen und mit seinen Vorstellungen verglichen, um nach Abklärung der finanziellen Seite einen endgültigen Behandlungsplan festzulegen. Sehr hilfreich sind hier Bilder von bereits gelösten Frontzahnfällen im eigenen Praxisfotobuch. Hierzu werden Termine für die weiteren notwendigen Untersuchungen und die Besprechung der endgültigen Therapieplanung vereinbart. Im Frontästhetikfall bedeutet dies die Erstellung eines Front-Wax-ups an mittelwertig montierten Modellen, falls keine auffälligen Funktionsbefunde vorliegen.

Wax-up an montierten Modellen (ZT)

An den montierten Modellen werden die zur Restauration geplanten Zähne, wenn notwendig, etwas zurückgeschliffen. Das Aufwachsen erfolgt nach den gegebenen Möglichkeiten, aber dennoch wird bezüglich Ästhetik und Funktion eine Ideallösung angestrebt. Das Wax-up ermöglicht ein erstes intensives Auseinandersetzen mit dem vorliegenden Patientenfall bei gleichzeitigem Training des eigenen Formgefühls. Zum Aufwachsen verwenden wir ein hartes und helles Wachs, mit dem schon zu diesem Zeitpunkt Oberflächenstrukturen nachempfunden werden (siehe Abb. 3).

Endgültige Festlegung der Therapie (ZA)

Die anhand der zusätzlich erhobenen Befunddaten einschließlich der Ergebnisse des Wax-ups festgelegte Therapie wird nochmals mit dem Patienten in allen Einzelheiten besprochen. Alle Fragen des Patienten können jetzt beantwortet werden. Gegebenfalls kann mit Hilfe einer Tiefziehschiene oder auf die Frontzähne aufgebrachtem Composite dem Patienten eine Idee der möglichen Ästhetik vermittelt werden. Wir zeigen dem Patienten dabei unsere

Teamwork Media Fuchstal • © Copyright 2007 Teamwork Media Fuchstal • © Copyright 2007 Team

Abb. 4 Die Veneerpräparation von labial

Abb. 5 Detail der Veneerpräparation von labial

Abb. 6 Die Modellsituation der Veneerpräparation

Abb. 7 Über das Ausgangsmodell wird eine Provisoriumsschiene gezogen

eigene Begeisterung für die Möglichkeiten der keramischer Restaurationstechniken und mit welcher Präzision und welchem Gefühl für Form und Farbe seine neuen Zähne hergestellt werden sollen. Wir vermitteln ihm ein gutes und angenehmes Lebensgefühl. Haben wir mit dem Patienten ein gemeinsames Behandlungsziel definiert, wird die Vorfreude auf seine neuen Zähne alle zu erwartenden bürokratischen Hindernisse vergessen machen. Mit dem Patienten wird der Heil- und Investitionsplan sowie der Behandlungsplan zur Terminabsprache abgesprochen. Dabei wird nochmals auf mögliche Probleme mit den Versicherungen hingewiesen und eine ungefähre Schätzung des eigenen Kostenanteils gegeben. Der Heil-und Investitionsplan mit persönlichem Anschreiben, der Terminplan, Informationsblätter zur Behandlung und last but not least unser Praxisprospekt werden dem Patienten in einem hierfür vorgesehenen Praxisfolder mitgegeben.

Abb. 8
Das Veneerprovisorium aus Durafil wird mit Hilfe der Schiene angefertigt

Herstellen von Provisoriumsschienen und Präparationshilfen (ZT)

Das Modell mit dem gegebenenfalls korrigierten Wax-up wird dubliert. Über das Zweitmodell wird eine transparente Tiefziehfolie gezogen, die nach Kürzung den Marginalsaum der Zähne vestibulär bzw. palatinal um ca. 3 mm überragt. Zusätzlich werden auf dem dublierten Modell minde-

Teamwork Media Fuchstal • © Copyright 2007 Teamwork Media Fuchstal • © Copyright 2007 Team

stens zwei Silikonschlüssel, die in verschiedenen Ebenen aufgeschnitten werden, hergestellt. Wenn Breite und Länge der Frontzähne verändert werden sollen, ist ein zusätzlicher okklusaler Silikonschlüssel sehr hilfreich.

Präparation, Abformung, Provisorium, Klärung letzter Details (ZA,ZT)

Zum Präparationstermin liegen sämtliche Befunde, die montierten und aufwachsten Modelle, die Dias, die Provisoriumsschiene, sowie zwei verschiedene Silikonvorwälle bereit. Nach Anästhesie werden die Abformlöffel für zwei Hydrokolloid-Abformungen individualisiert und gestoppt, sowie eine Gegenkieferabformung mit Alginat genommen. Die Präparation für Veneers erfolgt mit definierten Tiefenbohrern, Markieren der Rillen, anschließendem Abtragen des Schmelzes und Anlegen des Präparationsbevels in Sulcushöhe nach Einlegen eines #000-Retraktionsfadens [1]. Der Bevel wird approximal stärker eingezogen und verläuft dann zum Kontaktpunkt, der, wenn irgend möglich, nicht aufgelöst wird. Die Schneidekante wird je nach Wax-up eingekürzt und ein palatinaler Bevel etwa 2 mm tiefer angelegt. Anschließend wird mit Hilfe der Silikonvorwälle die notwendige Präparationstiefe kontrolliert und anhand der Provisoriumsschiene eine Schlußkontrolle der Präparation durchgeführt. Immer wieder muß die Indikation bedacht und notfalls der Therapieplan geändert werden. Bei der Präparation von Doppelveneers, Kronen und Stiftkronen wird ebenso nach strenger Indikation und festem Therapieplan vorgegangen. Nur so kann ein Behandlungsergebnis vorhergesagt und unerwartete Überraschungen, die den Behandler in Erklärungsnotstand gegenüber dem Patienten bringen könnten, weitgehend ausgeschlossen werden. Schließlich werden ohne weitere Gingivaretraktion zwei vollständige Hydrokolloid-Abformungen genommen. Die Herstellung der Provisorien erfolgt mit Hilfe der vorher gefertigten Provisoriumsschiene mit Tetric für Veneers oder Protemp für Doppelveneers und 3/4-Kronen. Für ganze Kronen wird in der Regel ein vorher gefertigtes Schalenprovisorium angepaßt und mit Jet-Acrylic unterfüttert. Nach Ausarbeitung der Provisorien, die somit schon weitgehend die endgültige Form der Veneers haben, werden mit dem Patienten und dem Zahntechniker letzte Details in Hinsicht auf Form, Farbe und Funktion (3F) geklärt. Auch hierbei wird nach einem strengen Ablaufplan vorgegangen. Abschließend erfolgt je nach Patientenfall die individuelle oder mittelwertige Gelenkachsenübertragung, sowie die Übernahme der Zentrik (neuromuskuläre Kondylenposition bestimmmt durch das individuelle Gleichgewicht antagonistischer Muskelgruppen) oder der habituellen Interkuspitation (maximale Verzahnung). Der Patient wird dann nach punktuellem Einkleben der Provisorien mit entsprechenden Instruktionen bis zum Einsetztermin entlassen (siehe Abb. 4 bis 8).

Herstellen der Veneers und Kronen (ZT)

Wir erhalten von der präparierten Situation zwei mit Gips ausgegossene Zahnkränze. Aus einem dieser Zahnkränze wird das Stumpfmodell hergestellt. Das (oder die) Modell(e) mit dem ungesägten Zahnkranz wird in der Regel vom Behandler einmontiert. Es ist jedem Techniker bewußt, daß dieses System des Umsetzens und Arbeitens auf zwei Modellen nur bei wirklich perfekten Abformungen und Arbeitsunterlagen möglich ist. Bei der Herstellung von Veneers oder Keramikinlays ist es wegen des Arbeitens auf feuerfesten Stümpfen allerdings notwendig, auch das Sägemodell für die Schichtung zu montieren. Nach dem Freilegen der Präparationsgrenzen werden die Stümpfe glasklar lackiert. Dies ermöglicht ein späteres Arbeiten mit färbenden Stiften beim Aufpassen der Veneers und Kronen. Als nächstes erfolgt die Modellation der Kronengerüste in Wachs. Wir bevorzugen hier das freie Modellieren der Käppchen und erzielen mit dieser Technik seit Jahren sehr gute Ergebnisse. Vor dem Modellieren der Ränder werden die Käppchen zur Überprüfung der Platzverhältnisse auf das ungesägte Modell umgesetzt. Punktuell kann die Keramik so mit Metall unterstützt werden. Nun erfolgt das Dublieren der Veneer-Stümpfe mit Hilfe des Dublierwürfels des Jet-Pin-Systems und mit einem 1:1-Silikon. Die Dublierung wird bei uns mit Pins durchgeführt. Beim Ausgießen der Form mit feuerfester Masse werden dünn mit Vaseline beschickte Pins in die sich ergebenden Löcher der Dublierung gesteckt. Während

Teamwork Media Fuchstal • © Copyright 2007 Teamwork Media Fuchstal • © Copyright 2007 Team

die feuerfesten Stümpfe nach Herstellerangaben im Ofen vorbehandelt werden, können die vorbereiteten Metallkäppchen opakisiert (farblich abgestimmt auf die Stumpffarbe der Veneers) und die Keramikschultern gebrannt werden. Hier haben sich bei uns aufgrund der Farbvielfalt die Schultermassen des Creation-Sortiments durchgesetzt. Nach dem Entgasen der Stümpfe erfolgen 2-3 Trägerbrände mit einer auf die ausgewählte Zahnfarbe abgestimmten Masse. Als nächstes werden die feuerfesten Stümpfe auf dem Sägemodell reponiert. Es erfolgt das anatomische Schichten von Kronen und Veneers. Die Veneers werden ca. 40° höher gebrannt als die Kronen. Dies ist notwendig, um eine gleiche Oberflächenbeschaffenheit auf unterschiedlichen Trägermaterialien zu erhalten. Als Keramikmasse verwenden wir seit langer Zeit die IPS-Classic V der Firma Ivoclar, eine sehr problemlos zu verarbeitende, zuverlässige und reproduzierbare Ergebnisse liefernde Masse. Dies ist allerdings keine Glaubensfrage; es könnte natürlich auch eine andere Verblendkeramik verwendet werden.

Abb. 9
Die Veneeranprobe

Abb. 10
Es folgt die Funktionsüberpüfung...

Nach dem Brennen werden Formkorrekturen vorgenommen und die Textur der Oberfläche erarbeitet. Durch systematisches Arbeiten genügt hier ein Diamanten-Set von ca. 3 Schleifkörpern. Der Gummipolierer wird nur selektiv eingesetzt. Diese Arbeitsschritte sind äußerst wichtig und ausschlaggebend für die spätere natürliche Wirkung der Restauration. Minimale Farbdifferenzen beim Nebeneinander von Vollkeramikrestaurationen und metallunterstützten Kronen können auch von uns nicht immer ausgeschlossen werden. Diese sind bei optimaler Übereinstimmung von Glanzgrad und Oberflächenstruktur aber absolut tolerabel.

Die Korrektur der Schulter erfolgt vor dem Glanzbrand mit einem Wachs-Keramik-Gemisch. Auch beim Glanzbrand werden die Veneers noch um ca. 20° höher gebrannt. Danach wird die feuerfeste Masse von den hergestellten Verblendschalen mit 50 µm Glasperlen gestrahlt. Unter Zuhilfenahme eines Overhead-Folien-Stiftes werden die Kronen mit den korrigierten Schultern und die Veneers auf die Sägestümpfe aufgepaßt. Der Farbauftrag dieser Stifte hat praktisch keine Schichtstärke und die Farbe ist durch das vorherige Lackieren der Stümpfe leicht abwaschbar. Die Kronen/Veneers können nun problemlos auf das ungesägte Modell umgesetzt werden. Es werden letzte Korrekturen an den Approximal- und Okklusionskontakten (Statik und Dynamik) vorgenommen. Nach Bedarf muß die Oberflächenstruktur durch Gummieren oder Polieren abgestimmt werden.

Anprobe und Einsetzen der Veneers/Kronen (ZA und ZT)

Beim Anprobe- und Fertigstellungstermin wird das ästhetische Ergebnis durch den Zahnarzt und den Zahntechniker begutachtet und dann dem Patienten präsentiert. In aller Regel sind die Patienten infolge ihres

teamwork Media Fuchstal • © Copyright 2007 Teamwork Media Fuchstal • © Copyright 2007 Team

Abb. 11
... und die Überprüfung der Ästhetik

Abb. 12
Abschlußsituation „Smile-line“

ungeübteren Auges weit schneller zufrieden als Zahnarzt und Zahntechniker. Die Anprobe erfolgt grundsätzlich ohne Anästhesie und mit den entsprechenden Try-in-Pasten, mit denen das Endergebnis schon perfekt vorweggenommen werden kann. Kleinere Korrekturen, meist durch die Frontzahnführung bedingt, werden direkt am Stuhl vorgenommen. Änderungen in Farbe und Form müssen im Labor erfolgen und bedingen einen erneuten Anprobe- und Fertigstellungstermin. Zur adhäsiven Befestigung bzw. zum Zementieren werden die Zähne anästhesiert und das Zahnfleisch mit einem #000-Retraktionsfaden zurückgedrängt. Veneers werden mit einem dünnfließenden dualhärtenden Compositekleber, Kronen mit Glasionomerzement geklebt. Hierbei wird streng nach der von Mörig [3] beschriebenen Technik vorgegangen. Nach gründlicher Entfernung der Klebe- und Zementreste wird der Patient mit entsprechenden Instruktionen entlassen (Abb. 9 bis 12).

Abschlußkontrolle

Nach etwa 14 Tagen wird die Abschlußkontrolle durchgeführt, wobei der Patient zunächst nach seiner Zufriedenheit und seinem Befinden befragt wird. Anschließend wird dann nochmals Funktion, Form und Farbe geprüft. Schließlich wird das Behandlungsergebnis mit Fotografien dokumentiert. Der Patient wird auf die notwendigen Kontrollen und Recallabstände hingewiesen und es wird mit ihm ein Erinnerungsverfahren vereinbart. Anschließend wird er mit Glückwünschen zu seinen neuen Zähnen entlassen. Anhand der Abschlußfotos sowie der erfolgten klinischen Kontrolle wird die Schlußbewertung nach festem Schema vorgenommen.
Im folgenden möchten wir unsere Vorgehensweise anhand von einigen Patientenfällen verdeutlichen:

Fall 1 – Veneers auf nach innen gedrehten und abradierten Zähnen regio 11 und 21 bei einer 30jährigen Patientin: Dieser Fall wurde begleitend zu unseren allgemeinen Ausführungen vorgestellt. Wie bei allen Veneerfällen, bei denen eine Verlängerung der Frontzähne erreicht werden soll, muß hier sehr genau die Funktion der Frontzähne berücksichtigt werden. Es darf niemals der Frontraum eingeengt werden und es muß immer die Präparation nach palatinal geführt werden (siehe Abb. 1 bis 12).

Fall 2 – Doppelveneer eines mit Composite-Aufbau versorgten und labial gekippten Zahnes 21 bei einem 28jährigen Patienten:
Der Patient hatte seit ca. 15 Jahren durch Schmelzfraktur bedingt einen Composite-Aufbau an 21, der durch unzureichende palatinale Ausformung eine Labialwanderung des Zahnes ausgelöst hatte. Da der Zahn durch Restauration wieder weitgehend eingegliedert werden sollte, entschieden wir uns für ein sogenanntes Doppelveneer. Dies hat einerseits den Vorteil der unbedingten Vitalerhaltung des Zahnes, andererseits der vernünftigen Rekonstruktion der palatinalen Führungsflächen. Die Präparation erfolgt palatinal nach demselben Prinzip wie vestibulär mit der Vorgabe, mindestens 50% an Schmelz erhalten zu können (Abb. 13 bis 20, auf der folgenden Seite).

Abb. 13
Porträt der Ausgangssituation des zweiten Falles

Abb. 14 Detail der Ausgangssituation. Ein insuffizienter Compositeaufbau und ein nach labial gewanderter Zahn 21.

Teamwork Media Fuchstal • © Copyright 2007 Teamwork Media Fuchstal • © Copyright 2007 Team

Abb. 15 Das Wax-up

Abb. 16 Die Präparation von labial

Abb. 17 Doppelveneeranprobe

Abb. 18 Detail der Doppelveneeranprobe

Abb. 19
Überprüfung der Ästhetik im oralen Umfeld

Abb. 20
Gesamteindruck der Restauration: Zahnersatz muß zur Persönlichkeit des Patienten passen.

Teamwork Media Fuchstal • © Copyright 2007 Teamwork Media Fuchstal • © Copyright 2007 Team

Abb. 21 Die Ausgangssituation des dritten Patientenfalles

Abb. 22 Detail der Ausgangssituation mit wurzelgefülltem geringfügig verfärbtem Zahn 21

Abb. 23 Zahnfleischsituation

Abb. 24 Das Wax-up

Abb. 25
Die Provisoriumsschiene auf dem Ausgangsmodell

Abb. 26 Präparation der Zähne 12, 11, 22 für Veneerversorgungen und des Zahnes 21 für eine Metallkeramikrone

Fall 3 – Veneers auf 12, 11, 22 und eine Metallkeramik-Krone auf wurzelgefülltem Zahn 21 einer 38jährigen Patienten mit linksseitiger Facialisparese: Bei diesem Fall war die fehlende Bezugsebene der Oberlippe und die notwendige Kombination von Metallkeramikkrone mit Veneers besonders schwierig. Infolge der ausgedehnten Füllungen an den Zähnen 11 und 22, wurden diese zunächst entfernt und dann Kompositaufbauten angefertigt. Während bei den Zähnen 11 und 22 die Präparation zur Dreiviertelkrone erweitert wurde, wurde bei 12 der Kontaktpunkt belassen und ein minimaler Kleberand des Veneers im Komposit akzeptiert. Dies ist durchaus möglich, wenn hierdurch eine sehr umfangreiche Präparation nach lingual verhindert werden kann (Abb. 21 bis 29).

Teamwork Media Fuchstal • © Copyright 2007 Teamwork Media Fuchstal • © Copyright 2007 Team

Abb. 27
Ästhetischer Eindruck:
Überprüfung der Lippenlinie

Abb. 28 Ästhetischer Eindruck:
Überprüfung Zahnfleischsaum

Abb. 29
Das Ergebnis unserer
Bemühungen

Abb. 31
Frakturierte Kompositaufbauten im Ok
und abradierte Schneidekanten im UK.

Abb. 30
Die Ausgangssituation des vierten Patientenfalles

Fall 4 – Veneers bei teilweise abradierten und frakturierten Frontzähnen auf 11, 21, 31, 41 und 42 bei einer 25jährigen Patientin: Auch hier liegt ein Funktionsproblem vor, das schon in relativ jungen Jahren zu erheblichen Defekten an den Frontzähnen geführt hat. Die Funktion der Frontzähne und eine sichere Abstützung in der Zentrik sind obligat. Bei dieser Patientin wurde bewußt die verschachtelte Situation der Frontzähne beibehalten, da nur eine Restauration des ursprünglichen Zustandes gewünscht wurde. Da auch hier die Zähne durch die Veneers wieder verlängert werden mußten, erfolgte die Präparation auch lingual, der Kontaktpunkt mußte dabei nicht aufgelöst werden (Abb. 30 bis 38).

Teamwork Media Fuchstal • © Copyright 2007 Teamwork Media Fuchstal • © Copyright 2007 Team

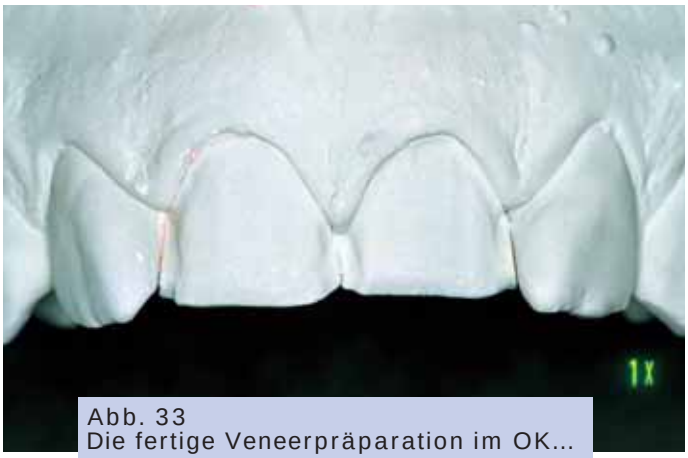

Abb. 33
Die fertige Veneerpräparation im OK...

Abb. 34
... und ihr Pendant im UK

Abb. 32 Die provisorische Versorgung mit Composite-füllungen

Abb. 35 Die Anprobe der Veneers

Abb. 36
Beurteilung der Gingiva im Gesamten ...

Abb. 37
... und im Detail

Abb. 38
Unser Lohn: Eine glückliche und selbstbewußte Patientin

Teamwork Media Fuchstal • © Copyright 2007 Teamwork Media Fuchstal • © Copyright 2007 Team

Fall 5 – Vollkeramikkrone auf unterem Frontzahn nach unzureichender Versorgung mit Metallkeramikkrone bei einem 35-jährigen Patienten: Die bestehende Versorgung des Zahnes 41 mit einer Metallkeramikkrone war insbesondere im Bereich des marginalen Zahnfleischsaums ästhetisch unbefriedigend für den Patienten. Der Ersatz durch eine Vollkeramikkrone verursachte keinen weiteren Substanzverlust. Es mußte lediglich eine abgerundete Stufe zirkulär angelegt werden. Nach exakter Ausarbeitung der Kleberänder ergaben sich eine bessere Ästhetik und optimale gingivale Verhältnisse (Abb. 39 bis 41). ❑

Abb. 39
Die Ausgangssituation des fünften Patientenfalles: Multiple Füllungsdefekte und eine insuffiziente Krone regio 41

Abb. 40
Abschlußsituation mit Füllungserneuerung und Vollkeramikkrone regio 41

Abb. 41
Zahnfleischsituation im Bereich der Vollkeramikkrone 41

Literatur

[1] Reusch, D.: Moderne Behandlungskonzepte der Front- und Seitenzahnrestauration. Kursmanuskript Westerburger Kontakte 1994

[2] Chiche, GJ., Pinault, A.: Ästhetische Gestaltung festsitzenden Frontzahnersatzes. Quintessenz-Verlag 1994

[3] Mörig, G.: Adhäsivkleben von vollkeramischen Restaurationen. Eigene Aufzeichnungen vom Vortrag auf Jahreskongreß DGÄZ in Westerburg 2000

[4] Garber, D.A.: Keramische Veneerschalen (Veneers). Quintessenz-Verlag 1989

[5] Rufenacht, C.R.: Grundregeln für die Ästhetik aus Ästhetik in der Zahnheilkunde. Quintessenz-Verlag 1990

[6] Suckert, R.: Keramische Restaurationstechniken. teamwork media Verlag 1998

[7] Ubassy, G.: Analysis – the new way in dental communication. teamwork media Verlag 1992

[8] Gunnay H. et al.: Placement of the preparation line and periodontal health-A prospektive 2-year clinical study 2000

[9] van der Velden, U.: Regeneration of the interdental soft tissues following denudation procedures J Clin Periodontologie 1982 Nov,9(6):455-9

Teamwork Media Fuchstal • © Copyright 2007 Teamwork Media Fuchstal • © Copyright 2007 Team

Kontaktadresse:

Dr. Stephanus Steuer
Neuenhöfer Allee 84
50935 Köln
Tel. 02 21 / 943 62 10
Fax 02 21 / 943 62 12
www.steuer-dickmeiss.de

Zahntechnik Diemer
Ztm. Claus E. Diemer
Redtenbacher Str. 5
45133 Essen
Tel. 02 10 / 42 57 21

Instrumentarium und Equipment

Erstgespräch und Befundaufnahme	❑ Allgemeinmedizinischer Anamnesebogen ❑ Zahnmedizinischer Erstuntersuchungsbogen n. Reusch ❑ PA-Bogen nach Oral-Prevent ❑ Routineuntersuchungsbogen für manuelle Funktionsdiagnostik nach Bumann ❑ Ästhetikbogen nach Dr. Steuer ❑ Ästhetikanalyse nach Dr. Chiche
Befund- und Therapiegespräch	❑ Befund- und Therapieblatt ❑ Praxisalbum ❑ Laborauftrag
Wax-up	❑ Gecko-Wachs der Firma Bredent, maisgelb nach Jan Langner
Endgültige Festlegung der Therapie	❑ Therapieplan und Terminplan ❑ Heil- und Investitionsplan ❑ Fotos des Patienten ❑ Diverse Informationsblätter insbesondere von Vivadent Empress ❑ Praxisprospekt
Herstellen von Provisoriums-schienen und -präparationshilfen	❑ Erkolen-Folie der Firma Erkodent, 0,8 mm
Präparation, Abformung, Provisorium, Klärung letzter Details	❑ Präparationsset Veneers Brasseler 834 016/021, 6844 014/016, 8379 021, 8862 012 ❑ Retraktionsfäden Ultrapak #000, #00, #0, #1 von Ultradent ❑ Hydrokolloid Super-Sticks 231 extra long und Super Body 500 von Gingi-Pak ❑ Tetric und Tetric-flow von Vivadent ❑ Indikationen für Veneers, Doppelveneers und Keramikkronen
Herstellen der Veneers/Kronen	❑ Stumpflack: Hardener Belle de St. Claire ❑ Käppchen: Ruscher´s Inlaywachs Sommer ❑ Feuerfeste Masse: Begoform der Firma Bego ❑ Schultermasse: Creation ❑ Keramik: IPS-Classic V der Firma Ivoclar ❑ Keramikisolierstift: Crea-Pen
Anprobe und Einsetzen der Veneers/Kronen	❑ Try-in-Paste von Vivadent ❑ Variolink II von Vivadent ❑ Syntac und Heliobond von Vivadent ❑ Ketac-cem von Espe
Abschlußkontrolle	❑ Fragebogen Patientenzufriedenheit ❑ Labor- und Gesamtbewertungsbogen